

Hans Garten

# Fall: Kopfschmerzen bei Z. n. Medulloblastom der hinteren Schädelgrube

## Zusammenfassung

Der Artikel beschreibt den Fall eines Patienten mit Spannungskopfschmerz, Übelkeit, Erbrechen, Schwindel bei Zustand nach Operation, Bestrahlung und Chemotherapie eines Kleinhirn-Medulloblastoms.

Die letztlich reproduzierbar wirksame Therapiemaßnahme waren Augenübungen, die nach funktionell neurologischer Diagnostik definiert wurden. Ob hierbei im Sinne homologer Gewebe zentralnervöse Regionen, die als Schmerzhemmzentren bekannt sind, stimuliert wurden, oder die globale Normalisierung neurologischer Funktion die Hauptrolle spielte, muss offen bleiben. Das Beispiel demonstriert jedoch, dass diese Strategie zur Symptombeseitigung führen kann und jeder Schmerzpatient als ein neurologischer Patient aufgefasst werden sollte.

## Schlüsselwörter

Funktionelles Neuromuskuläres Assessment, Medulloblastom, neurologische Rehabilitation

## Abstract

The article describes a case of a patient who suffered from tension headaches, nausea and vomiting after surgery, radiation and chemotherapy of a cerebellar medulloblastoma.

The treatment modality, which in a reproducible manner alleviated the symptoms were eye exercises which were performed specifically according to the imbalance of the central nervous system. Whether homologous tissues of central nervous structures, which are known as pain control centers were stimulated, or the overall improvement of central nervous function was responsible for the positive effects remains unknown. The case however demonstrates that the strategy of balancing central nervous function is successful in removing symptoms and that a pain patient in all instances has to be viewed as a neurological patient.

## Keywords

Functional neuromuscular assessment, medulloblastoma, neurological rehabilitation

26

## Einleitung

Das Medulloblastom ist ein maligner embryonaler Tumor des Kleinhirns. Er tritt bevorzugt im Kleinkindes- und Kindesalter auf, kommt extrem selten aber auch bei Erwachsenen vor. Es ist einer der häufigsten Hirntumoren bei Kleinkindern, Kindern und Jugendlichen.

In 75% der Fälle entspringt der Tumor aus dem Kleinhirnwurm und wächst in den Liquorraum des 4. Ventrikels vor. Zum Zeitpunkt der ersten Untersuchung liegen in 1/3 der Fälle schon Metastasen vor, welche sich häufig über den Liquor cerebrospinalis verteilen.

Klinische Symptome sind Ataxie, Anstieg des Hirndruckes mit Kopfschmerzen, Lethargie und morgendlichem Erbrechen. Bei länger andauernden Kopfschmerzen sollte neben Migräne auch immer an einen Hirntumor gedacht werden

In CT oder besser MRT stellen sich Medulloblastome als solide Raumforderungen mit homogener Kontrastmittelaufnahme dar. Aufgrund

der Eigenschaft von Medulloblastomen auch in das Stammhirn (Rautengrube) einzuwachsen kann die Abgrenzung zwischen normalem Gehirngewebe und Medulloblastom im MRT oder CT schwierig sein. Bei Spiegelung des Augenhintergrundes kann eine Stauungspapille erkannt werden, wenn das Medulloblastom durch Verlegung der Abflusswege des Liquor cerebrospinalis zu einem Hydrocephalus geführt hat.

Genetische Faktoren scheinen bei Medulloblastomen eine Rolle zu spielen, da mehrere Fälle von gemeinsamem Auftreten bei Zwillingen beobachtet wurden.

Die vordringlichste therapeutische Maßnahme ist eine operative Entfernung des Tumors bzw. im Falle von einem metastasierten Medulloblastom des Primärtumors. Die Operationen sind aufgrund der Lagewahrscheinlichkeit des Medulloblastoms (4. Ventrikel, Kleinhirn, Hirnstamm mit Atemzentrum in unmittelbarer Nähe, teilweise auch durch Medulloblastom infiltriert, Ummauerung von Hirnnerven) schwierig: es gelingt

besonders bei größeren Medulloblastomen nicht die vollständige Entfernung, so dass ein Residualtumor verbleiben muss.

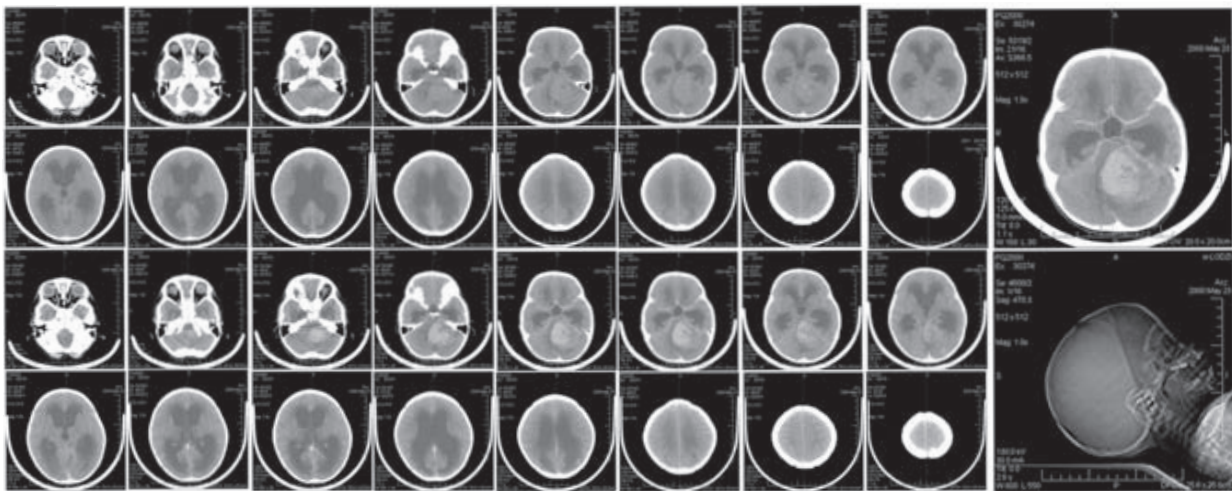
Die alleinige Operation reicht als therapeutische Maßnahme zur Erzielung eines langfristigen erkrankungsfreien Überlebens zumeist nicht aus. Es ist dabei von untergeordneter Rolle, ob ein Medulloblastom vollständig entfernt wurde oder nicht. Eine weiterführende Behandlung mittels Chemotherapie und Strahlentherapie ist angezeigt.

Die Radiotherapie ist eine wirksame Therapie gegen das Medulloblastom. Insbesondere wirken Bestrahlungen auch gegen Abtropfmetastasen im

Rückenmark, entweder als prophylaktische Bestrahlung bei Nachweis von Tumorzellen im Liquor oder als Bestrahlung von manifesten Metastasen.

Medulloblastome müssen adjuvant mit Chemotherapeutika behandelt werden.

Die Prognose ist abhängig von der Größe des Tumors, dem Alter des Patienten (je jünger, desto schlechter) und der histologischen Differenzierung. 5-Jahres-Überlebensrate liegt im Schnitt bei ca. 50% [2].



CT-Sequenz des Kopfes mit einem großen Medulloblastom bei einem sechsjährigen Mädchen. Oben ist die native, unten die Kontrastmittelsequenz abgebildet (<http://de.wikipedia.org/wiki>).

## Fallbeschreibung

Männlicher Patient, geb. 24. 5. 85

Erstvorstellung 31. 10. 2003.

Beschwerden: Spannungskopfschmerzen, daneben ein weiterer nachts auftretender Kopfschmerz, Übelkeit, Erbrechen, Schwindel, Neurodermitis, Erschöpfung, Hypothyreose

Schwerhörigkeit beginnend rechts 1992 als Folge der Radiatio:

Diagnosestellung Medulloblastom der hinteren Schädelgrube 10/92, Z.n.

Tumoreilektresektion, Radiatio, Chemotherapie, inzwischen beidseitige Schwerhörigkeit.

## Befunde

Romberg-Versuch ungerichtet leicht vermehrt schwankend.

Finger-Nase-Versuch beidseits leicht dysmetrisch, Dysdiadochokinese rechts mehr als links.

Im optokinetischen Versuch ausbleibende Folgebewegung nach rechts, verminderte Folgebewegung nach links, normale Rückstellsakkade, Drift der Augen nach rechts. Sakkaden metrisch.

Im Drehversuch beidseits kräftiger Nystagmus, welcher durch Fixierung bei Rechtsrotation wenig unterdrückt wird, bei Wiederholung ermüdend, bei Linksrotation relativ gute Fixationsunterdrückung, stabiler.

O<sub>2</sub>-Sättigung an beiden Händen 98%

Arteriovenöse-Ratio am Fundus 1:1,5 beidseits.

Pupillenreaktion beidseits ermüdend

MER obere Extremität ++, untere Extremität +++

Keine Pyramidenbandzeichen.

Der physiologische blinde Fleck war beidseits in den temporalen Bereich maximal vergrößert. Die Übersichtsgesichtsfeldtestung war normal.

Massive Palpationsschmerzhaftigkeit subokzipital über dem Operationsnarbenbereich, welche im Test extrem stört (positive Therapielokalisation). Normaler primär respiratorischer Rhythmus des Schädels.

## Neurologische Diagnose

Keinhirnfunktionsschwäche rechts betont (Dysdiadochokinese), Drift der Augen nach rechts im optokinetischen Versuch nach links (rechtes Cerebellum „schiebt“ die Augen im Reflexgeschehen nach links, s. Abb. 2. ▶

Parietallappenschwäche rechts: Ausbleibende Folgebewegung im opto-kinetischen Versuch. Rechts parietale Schwäche wird auch belegt durch die mangelnde Unterdrückung des vestibulookulären Reflexes, d.h. mangelnde Fixierungsmöglichkeit im Sinne einer Folgebewegung. Mesenzephalische Schwäche beidseits: Ermüdende Pupillenreaktion.

## Therapie

Das Ziel der Behandlung ist, einerseits strukturelle Störungen wie das Narbenstörfeld zu beseitigen, andererseits das Zentralnervensystem in seiner Funktion zu optimieren zur Normalisierung der Schmerzhemmmechanismen.

## Behandlung in der Praxis

Die Entstörung der Narbe mit Laser gelingt nicht, ebenso nicht der Versuch einer Strain-Counterstrain-Korrektur. IRT [4] der Nackenregion ohne Effekt. Neuraltherapie der Narbe hebt den Testbefund auf.

Supplementierung mit Jod (TSH: 5,1mU/l.) nach Test.

Probeimpulsmanipulation des Atlas von links lateral zur Afferenzierung des rechten Kleinhirns und der parietalen Cortices entsprechend Befund ergibt keine Änderung des blinden Flecks. Ebenso wenig von rechts. Diese Therapie wird daher aufgegeben.

Erläuterung

Die Impulsrichtung primär von links wurde gewählt, da erfahrungsgemäß die Hauptstimulationswirkung der Atlastherapie sich am kontralateralen Cerebellum zeigt, und hier eine rechts-zerebellare Schwäche diagnostiziert wurde. Diese „passt“ mit einer rechts parietalen Schwäche nicht gut zusammen, da die propriozeptiven Afferenzen im Nackenbereich von den Spindelzellen und Gelenkrezeptoren über den Tr. cuneatus accessorius zum ipsilateralen Spinozerebellum gelangen und von dort über den kontralateralen Thalamus zum kontralateralen parietalen Cortex (primär Area 3, 1, 2).

Es werden daher andere Modalitäten gesucht, die die Dysbalance spezifischer behandeln können, s.u.

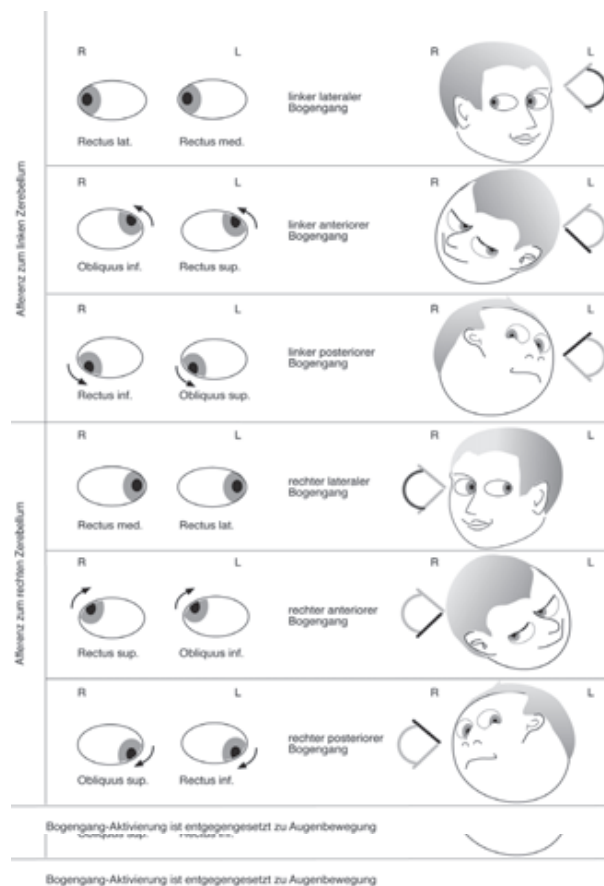
## Häusliches Übungsprogramm

„Zur Normalisierung der neurologischen Befunde bitte ich Sie, folgende Übungen durchzuführen: Gehen Sie mit dem Zeigefinger Ihrer rechten Hand vom linken unteren Gesichtsfeld in das rechte obere Gesichtsfeld, folgen Sie mit den Augen. Schließen Sie in der Augenposition oben rechts die Augen, führen Sie den Finger nach links unten zurück und beginnen Sie links unten erneut die Folgebewegung nach rechts oben. Dieses in ca. 20 Wiederholungen mehrmals täglich“.

Erläuterung:

Mit dieser Übung wird die Folgebewegung nach rechts geübt, die ge-

stört ist. Dabei wird die Bewegungsrichtung von links unten nach rechts oben gewählt, da diese reflektorisch bedingte dem rechten ventralen Bogengang entspricht, welcher bei seiner Stimulation Afferenzen in das rechte Cerebellum sendet (Dysdiadochokinese rechts, Drift der Augen nach rechts beim opto-kinetischen Versuch).



Augenbewegungen, assoziierte Bogengänge und zerebellare Hemisphären aus [1] Verwenden Sie einen Drehstuhl, auf dem Sie sich nach rechts drehen und dabei den vor sich gehaltenen Daumen fixieren. Drehen Sie maximal 5mal. Wenn Ihnen vorher schwindelig werden sollte, entsprechend weniger“.


## Erläuterung:

Der vestibulo-okuläre Reflex ist intakt, die zentrale Unterdrückung ist schlecht. Die Übung trainiert die visuelle Fixierung des Daumens bei Drehung (Parietallhirn) und gleichzeitig das rechte Kleinhirn über die Bogengangstimulation.

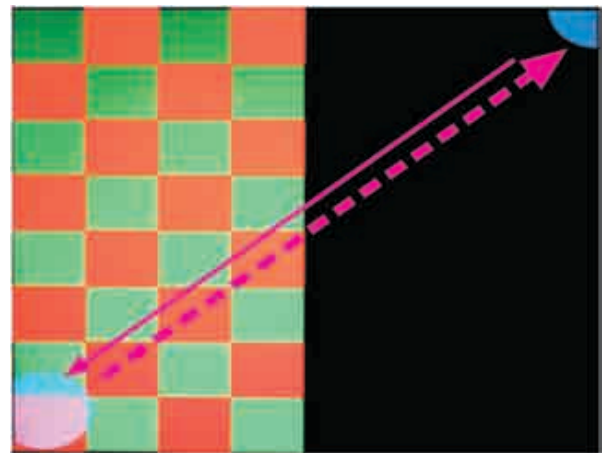
„Installieren Sie das visuelle Stimulationsprogramm entsprechend Anleitung und führen Sie die Übung, wenn Sie einen Computer greifbar haben, wenigstens 2mal täglich durch“.



Die Programmierung ergibt eine optokinetische Stimulation mit senkrechten Streifen, die sich nach rechts bewegen zum Training der Folgebewegung. Sowohl die Augenbewegungen als auch die visuelle Stimulation (Lichtreflex) stimulieren das Mesenzephalon.



Hemistim-Programm vom 31. 10. 03: Optokinetischer Nystagmus mit Folgebewegung nach rechts, Rückstellsakkade nach links



Hemistim zur Stimulation des rechten Parietalhirns (Schachbrettmuster, Folgebewegung von links unten nach rechts oben) und des Frontalhirns (Rückstellsakkade nach links unten) und des rechten Cerebellum (Bewegungsrichtung der Folgebewegung nach rechts oben. s. Abb. 2).

## Verlauf

Behandlungsdaten:

### 1. 12. 03

Blind Spot gebessert, Folgebewegung besser. Die Mutter sagt, er habe eine super Phase gehabt.

Die Narbe hat keine positive TL mehr. Re. Temporal bulge. wird korrigiert. Müde. Armour thyroid testet positiv (Teres minor li. w), TSH soll abgewartet werden.

### 16. 1. 04

Zweimal einen halben Tag Kopfschmerzen. Folgebewegung nach recht wird weiter besser.

Hemistim wird verändert (Abb. 4), bessert den Blinden Fleck in der Kontrolle (Abb. 5).

### 13. 2. 04

Im optokinetischen Test wird die Folgebewegung nach rechts wieder schlechter. Hemistim wie 31. 10. 03. V-spread Sutura sagittalis, Atlasimpulse von beiden Seiten. 50 mcg Thyroxin (Hausarzt).

### 26. 3. 04

Drei mal schwerste Kopfschmerzen, aber insgesamt 30% Besserung. Kopf-gelenke mit Okziput release korrigiert. Atlas-Impulse haben erneut keinen Einfluss auf den optokinetischen Versuch. Hemistim-Programm: Wieder Schachbrett von links und blauer Kreis nach rechts oben (s. Abb. 4).

### 4. 6. 04

Keine Kopfschmerzen mehr gehabt. Optokinetischer Versuch besser, beidseits bessere Folgebewegung. Anwendung von TENS schwellig an den Armen bds. zur propriozeptiven Stimulation. Gekreuzte Übungen




Abb. 5: Blinder Fleck vor und nach Hemistim: Vor Stimulation ist er beidseits offen, nach Stimulation gut abgegrenzt.

auf dem Gymnastikball. Subokzipitale Spannung mit Okziput release nachbehandelt.

#### 6. 8. 04

Zweimal in 8 Wochen Kopfschmerzen, Optokinese nach rechts besser aber immer noch eingeschränkt, verminderte Folgebewegung nach rechts. Haut ist „katastrophal“, dem Gefühl nach durch Thyroxin. Verordnung von Armour thyroid nach Test.

#### 16. 9. 04

Keine Kopfschmerzen mehr. Weiterbehandlung der Haut, Nahrungsmitteltest, homöopathische Anamnese

#### Mai 2006

Cochlea-Implantat, verbessert das Hörvermögen gewaltig.

Kommt zur homöopathischen Nachanamnese, bei dieser Gelegenheit wird nach den Kopfschmerzen gefragt. Die Mutter gibt die Auskunft, dass diese wieder aufgetreten sind, als er mit den Übungen nachgelassen hat, speziell die Hemistim-Übung zeitigt reproduzierbare Ergebnisse. Ansonsten sind die Schmerzen kein Thema mehr.

### Ergebnisse

Das Fallbeispiel zeigt, dass Schmerzzustände nach den Gesichtspunkten der gefundenen neurologischen Dysfunktion erfolgreich behandelt werden können, auch wenn die bekannten Schmerzkontrollzentren nur indirekt stimuliert werden können.

Letztere können aber als homologe Gewebe innerhalb der Region, in der sie liegen aufgefasst werden: periaquäduktales Grau - Okulomotoriuskerne im Mesenzephalon, Ncl. raphe magnus und Loc. coeruleus - paramediane pontine Formatio reticularis in der pontobulbären Formatio reticularis.

Jede mesenzephalische Stimulation durch Augenbewegungen führt zu ausgeprägter kortikaler Stimulation. Kortikale Stimulation ist notwendig zur verbesserten Summation der sensorischen Afferenzen aus den schmerzenden Körperregionen. Schmerz ist mit verminderter Repräsentation verbunden.

### Diskussion

Der Behandlungsverlauf und das Behandlungsergebnis zeigen, dass jede therapeutische Maßnahme per Challenge auf ihre Wirksamkeit hin vorab überprüft werden sollte. Dazu sind funktionelle Parameter notwendig, die skelettmuskuläre Funktion (Challenge der Okziputfixation und des okzipitalen Narbenstörfeldes) und reflektorisch motorische Funktionen sein können: Optokinetischer und vestibulookulärer Reflex. Visuelle Parameter wie der physiologische Blinde Fleck kommen dazu. Alle zusammen machen das System Neuromuskulären funktionellen Assessments (NFA) aus.

Die manualmedizinischen Strategien haben in dem gegebenen Fall allenfalls eine segmentale Verbesserung erbracht (Occiput Release, Atlas-Impulstherapie) hielten aber einer zentralnervösen Überprüfung nicht Stand. Übungen wie visuelle Stimulationen, vestibuläre Stimulationen und propriozeptive Stimulationen können dann die entscheidende Rolle spielen.

### Schlussfolgerung

Leider ist es bisher nicht möglich gewesen, die Wirkungen der Rehabilitationsübungen im Zentralnervensystem mit den modernen funktionellen bildgebenden Methoden zu überprüfen. Dies sollte schleunigst geschehen. Bis dahin (und darüber hinaus) ist es absolut legitim mit funktionellen Modellen nach Challenge des NFA zu behandeln.

### Literatur

1. Garten, H., Applied Kinesiology: Muskelfunktion, Dysfunktion, Therapie. 2004, Urban und Fischer: München.
2. Jovani Casano, C., A. Canete Nieto, M. Bermudez Cortes, A. Verdaguer Miralles, et al., [Central nervous system tumors in children less than three years of age]. An Esp Pediatr, 1998. 49(2): p. 151-6.
3. Kandel, E.R., J.H. Schwartz, und T.M. Jessell, Principles of Neural Science. 2000, McGraw-Hill: New York.
4. Schmitt, W.H., Injury recall technique. Proceedings of I.C.A.K. ICAK-USA, Central Office, 6405 Metcalf Ave., Suite 503, Shawnee Mission, KS 66202-3929, USA, 1990: p. 208.

### Autorenkontakte



#### Dr. med. Hans Garten,

Nederlinger Strasse 36,  
 D-80638 - München  
 Tel.: +49 89 159 5951,  
 Fax: +49 89 159 6161,  
 Email DrGarten54@aol.com



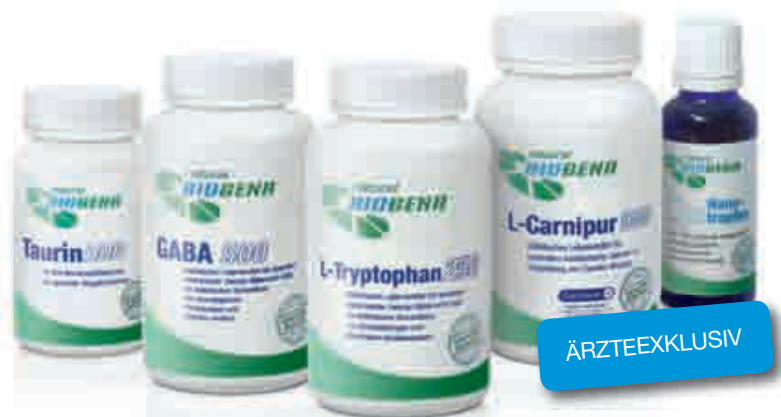Orthomolekulare  
Produkte.  
Natürlich von  
Biogena.

## Der innovative Zugang zu Qualitätsprodukten.

- Vollsortiment mit 140 Präparaten
- Reinsubstanzenprinzip
- Qualitätsgütesiegel LEFO-Institut
- Premiumrohstoffe



**Vitamine · Mineralstoffe · Spurenelemente  
Phytopräparate · Aminosäuren · Algen · Enzyme**



ÄRZTEEXKLUSIV

Natürlich weiterbilden.



Portal für nutritivmedizinische Fortbildung  
[www.biogena-akademie.at](http://www.biogena-akademie.at)

Natürlich individuell.



Individuelle Mikronährstoffkomponenten  
[www.biogena-imk.at](http://www.biogena-imk.at)

### Biogena Naturprodukte GmbH & Co KG:

Neutorstr. 21, A-5020 Salzburg, Infoline Österreich: 0 800 888 188, Bestellfax Österreich: 0 800 888 188-90  
Infoline International: +43-(0)662-23 11 11, Bestellfax International +43-(0)662-23 11 11-90

**Biogena Deutschland GmbH:** Sägewerkstraße 3, D-83395 Freilassing, Infoline: +49-(0)8654-771 565



# REINSUBSTANZEN MIT OPTIMALER BIOVERFÜGBARKEIT



## PURE ENCAPSULATIONS®

pure encapsulations® steht für Mikronährstoffe in höchster Qualität, optimale Bioverfügbarkeit und die Verwendung von Reinsubstanzen. Die pharmazeutische Qualität wird durch aufwändig getrennte Arbeitsschritte und Kontrollen durch unabhängige Labors garantiert. Das orthomolekularmedizinische Sortiment umfasst über 120 hypoallergene Präparate, die auch für Allergiker und sensible Personen bestens geeignet sind.



## REINSUBSTANZ-TESTSÄTZE FÜR DIE APPLIED KINESIOLOGY

Speziell für die Austestung in der AK-Praxis bieten wir innovative Reinsubstanz-Testsätze. Neben dem Gesamt-Testsatz gibt es auch die Möglichkeit, sich einen Testsatz nach individuellen Ansprüchen zusammenstellen zu lassen. Für weitere Informationen und eine persönliche Beratung steht Ihnen unser Expertenteam gerne zur Verfügung.

**HOTLINE ÖSTERREICH 0800 / 202 515**  
**HOTLINE DEUTSCHLAND 0800 / 600 900 90**  
[beratung@purecaps.at](mailto:beratung@purecaps.at)

VITAMINE  
MINERALSTOFFE  
SPURENELEMENTE  
AMINOSÄUREN



PURE ENCAPSULATIONS®  
MEHRFACH AUSGEZEICHNETE QUALITÄT